

Hemangioma hepático: correlación clínica, imagenológica y anatomopatológica

¹Hermida Pérez JA, ²Hernández Guerra JS, ³Bermejo Hernández A, ¹Sobenes Gutiérrez R

¹Centro de Salud de El Paso

²Centro de Salud de Villa de Mazo

³Centro de Salud de Los Llanos de Aridane
Santa Cruz de Tenerife

Varón de 51 años de edad. Como antecedente familiar relata que un hermano tiene un hemangioma hepático.

Tiene crisis recurrentes de dolor en el hipocondrio derecho, en ocasiones de tipo cólico, por lo que se sospecha que padece de cólicos biliares. No hábitos tóxicos.

En la exploración encontramos buena coloración de piel y mucosas, auscultación cardiorrespiratoria normal y palpación abdominal negativa.

Analítica: linfocitosis heterogénea con porcentaje de linfocitos pequeños tipo *grumelé* y algunos con hendidura nuclear (se remite a hematología); aumento de colesterol, colesterol LDL y de GPT; resto dentro de la normalidad.

Se le remite a Cirugía donde indican ecografía abdominal. En ella se describe la existencia de una masa heterogénea, fundamentalmente hiperecoica, con áreas hipoecoicas en su interior, de 6 x 5 x 7 cm, localizada en el lóbulo hepático izquierdo, ya conocida por estudios previos, sugestiva de hemangioma (figura 1).

No obstante, se decide ampliar el estudio con TC abdominal con y sin contraste, en la que se aprecia una lesión hepática en el lóbulo hepático izquierdo, de unos 57 x 55 x 66 mm, discretamente hipodensa, con captación periférica nodular en fase arterial, que va progresando hacia el interior en fases

venosa y tardía. Este comportamiento dinámico se observa en los hemangiomas hepáticos (figura 2).

Se sugiere valoración mediante RM hepática con contraste. En ella se observa una gran masa ecogénica con imágenes focales hipoecoicas en su interior en el lóbulo izquierdo, de 5,3 x 5,5 cm, subcapsular, en los segmentos 2-3, que impronta la cápsula; la lesión es de alta señal en T2 y tras la administración del gadolinio intravenoso capta de forma centripeta el contraste. Es altamente sugestiva de hemangioma hepático (figura 3).

Se realiza punción aspirativa con aguja fina de la lesión hepática en colaboración con el patólogo. El resultado histológico informa de hemangioma hepático.

Tras confirmarse el diagnóstico, se recomienda seguimiento con estudios ecográficos periódicos.

COMENTARIO

Los hemangiomas hepáticos son los tumores sólidos benignos más frecuentes del hígado. Representan el 73 % de todos ellos. Su prevalencia varía en las diferentes series desde el 0,4 % hasta el 20 %. Las mujeres los presentan 6 veces más frecuentemente que los hombres.

Algunos hemangiomas pueden causar sangrado o interferir con el funcionamiento del órgano,

Figura 1. Ecografía hepatobiliar. Hígado de tamaño y morfología normal con aumento difuso de la ecogenicidad en relación con infiltración grasa; masa heterogénea en el lóbulo hepático izquierdo, fundamentalmente hiperecoica, con áreas hipoecoicas en su interior, que sugieren que se trata de un hemangioma; vena porta de calibre normal y flujo hepatopeto normal; vías biliares intra y extrahepáticas no dilatadas

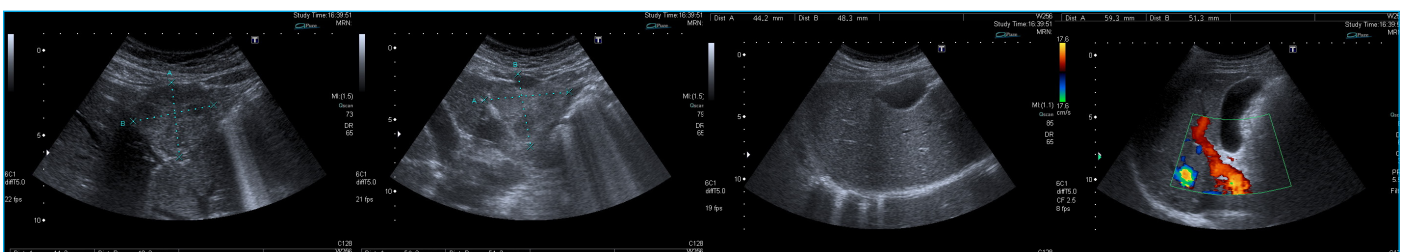
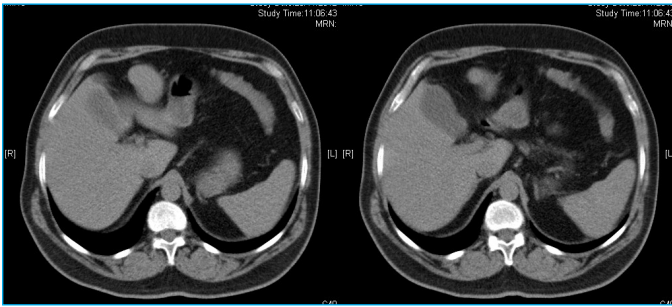


Figura 2. TC de abdomen superior sin y con contraste. Imágenes focales hipoeicoicas localizadas en el lóbulo hepático izquierdo; no se observa dilatación de la vía biliar



dependiendo de su localización.

La mayoría de los hemangiomas cavernosos no muestran síntomas; en casos raros, alguno de ellos se puede romper.

Es habitual que se descubran de manera fortuita y el diagnóstico se hace habitualmente por métodos de imagen, que incluyen la ecografía, la TC y la RM. La lesión suele presentar una captación de contraste globular, periférica, progresiva y centripeta.

El diagnóstico de certeza aumenta cuando se combinan diferentes técnicas. La RM es la técnica de imagen más utilizada y casi nunca resulta necesario un diagnóstico histológico.

Aunque el tamaño de la mayoría de los hemangiomas permanece estable en el tiempo, se ha descrito que 6-12 % de las lesiones pueden experimentar crecimiento¹⁻³.

Como se mencionó anteriormente, lo más habitual es que los hemangiomas hepáticos no ocasionen síntomas y sean un hallazgo casual en una ecografía abdominal. Es muy improbable que los de menos de 4 cm causen algún síntoma.

Los síntomas más frecuentes son el dolor o el malestar en el hemiabdomen superior, presentes en nuestro paciente; la relación del dolor abdominal con los hemangiomas es difícil de precisar, ya que en algunos estudios en más de la mitad de los pacientes el dolor tenía alguna explicación diferente al hemangioma, especialmente el síndrome de intestino irritable. También puede haber náuseas, saciedad precoz y sensación de masa. Ocasionalmente se puede presentar dolor abdominal agudo debido a trombosis del hemangioma o a sangrado¹⁻³.

El síndrome de Kassabach-Merritt consiste en la presencia de hemangiomas hepáticos gigantes en niños. Se manifiesta como coagulopatía

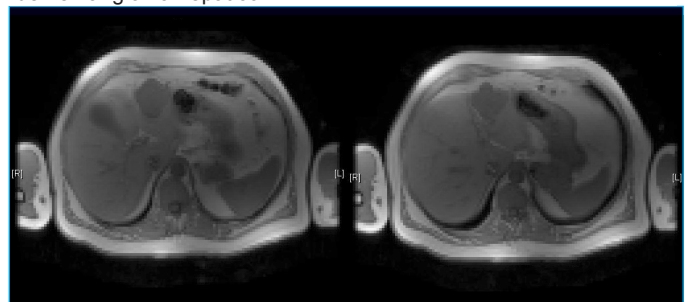
(trombocitopenia, hipofibrinogenemia y hemólisis). Probablemente se trate de un tipo diferente del hemangioma cavernoso hepático habitual, ya que se ha asociado a una variedad poco frecuente de hemangioendotelioma⁴.

Los estudios de seguimiento demuestran que alrededor de 80 % de los hemangiomas hepáticos mantienen su tamaño estable en el tiempo. Sólo 1 % de ellos aumenta de tamaño y la ruptura espontánea es algo excepcional, generalmente limitada a los mayores de 5 cm y de ubicación periférica.

Los hemangiomas presentan características bastante sugerentes en las pruebas de imagen. En la ecografía la apariencia característica es la de una lesión hiperecoica, aunque hay excepciones. En caso de esteatosis hepática el hemangioma puede ser hipoeocogénico respecto del parénquima que lo rodea. Las lesiones mayores de 5 cm habitualmente tienen áreas hipoeocogénicas que representan zonas de hemorragia o fibrosis dentro del tumor, características vistas en nuestro caso. En pacientes asintomáticos, no cirróticos y con alfafetoproteína normal, una lesión característica menor de 4 cm puede no requerir pruebas adicionales⁵.

Prieto del Rey y cols⁶ describen dos casos de evolución atípica de hemangiomas hepáticos estudiados con RM. En el primer caso, la lesión disminuyó progresivamente de tamaño hasta llegar a la remisión completa y se asoció a una retracción capsular; en el segundo caso, en una paciente que tomaba anticonceptivos orales la lesión presentó un crecimiento progresivo y llegó a doblar su diámetro.

Figura 3. RM de la lesión hepática. Lesión focal de 5,3 x 5,5, subcapsular, en segmentos los 2-3, que impronta la cápsula; la lesión es de alta señal en T2 y tras la administración del gadolinio intravenoso capta de forma centripeta el contraste; es altamente sugestiva de hemangioma hepático



BIBLIOGRAFIA

1. Di Bisceglie AM, Befeler AS. Tumors and cysts of the liver. In: Feldman M, Friedman LS, Brandt LJ (eds). Sleisenger and Fordtran's Gastrointestinal and Liver Disease. 9th ed. Philadelphia, Pa: Saunders Elsevier 2010; chap 94.
2. Roberts LR. Liver and biliary tract tumors. In: Goldman L, Ausiello D, eds. Cecil Medicine. 23rd ed. Philadelphia, Pa: Saunders Elsevier 2007; chap 206.
3. Benavides C, García C, Rubilar P, Covacevich S, Perales C, Ricarte F, et al. Hemangiomas hepáticos. Rev Chil Cir 2006;58:194-8. Disponible en: http://www.scielo.cl/scielo.php?script=sci_arttext&pid=S0718-40262006000300006&lng=es. <http://dx.doi.org/10.4067/S0718-40262006000300006>.
4. Hall G. "Kasabach–Merritt syndrome: pathogenesis and management". Br J Haematol 2001;112:851-62.
5. Caseiro-Alves F, Brito J, Araujo AE, Belo-Soares P, Rodrigues H, Cipriano A, et al. Liver haemangioma: common and uncommon findings and how to improve the differential diagnosis. Eur Radiol 2007;17:1544-54.
6. Prieto del Rey MJ, Martín Martínez J, Puig Domingo J, Gil Bello D. Evolución atípica del hemangioma hepático: a propósito de dos casos. Radiología 2011;53:261-5.