CASO CLÍNICO

# Técnicas quirúrgicas en el tratamiento paliativo del cáncer abdominal irresecable

[1]Ovejero Gómez VJ, [1]Bermúdez García MV, [1]Madrid Obregón J, [1]Aguilera Diego JP, [2]Pérez Martín A, [1]Ingelmo Setién A

[1]Hospital Sierrallana. Torrelavega
[2]Centro de Salud Isabel II. Santander
Cantabria

Varón de 81 años de edad con antecedentes de enolismo y tabaquismo importantes previos, tuberculosis renal bilateral, carcinoma epidermoide facial sometido a resección curativa, pancreatitis aguda y carcinoma de vejiga tratado mediante resección transuretral doce años antes.

Consulta inicialmente por astenia, pérdida de peso progresiva y anemia ferropénica de difícil control terapéutico en los seis últimos meses.

El examen físico revela molestias en la fosa iliaca derecha con ocupación local.

Los estudios complementarios muestran microhematuria e hipoproteinemia.

El paciente ingresa para soporte nutricional y transfusión sanguínea. Se completa el diagnóstico mediante colonoscopia, incompleta al no superar el colon transverso, y una TC abdominal (figura 1), que muestra una tumoración perforada en la localización descrita, con infiltración de la arteria iliaca y del uréter, lo que origina una dilatación intestinal, carcinomatosis local, ascitis peritumoral y esteatonecrosis con mesenteritis de todo el paquete intestinal.

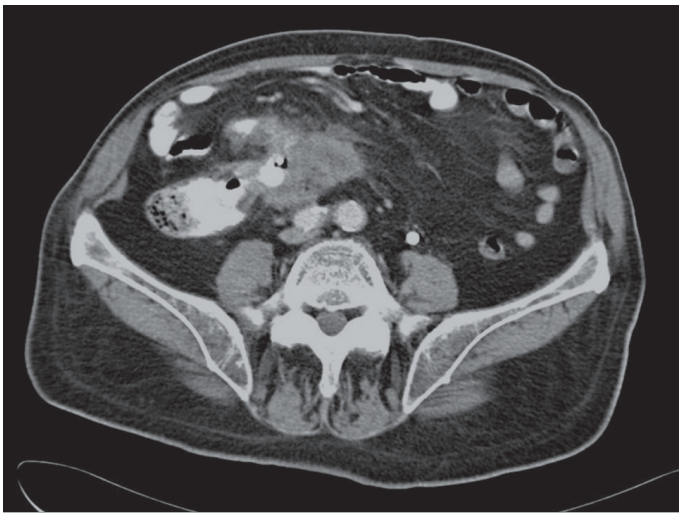

Figura 1. Detalle de TC abdominal: estenosis tumoral grave en la válvula íleocecal y afectación del plano vascular sobre la arteria iliaca derecha.

Se practica una resección transuretral de la recidiva vesical y una hemicolectomía derecha ampliada al colon transverso e íleon terminal, colecistectomía, peritonectomía local con marcado del lecho quirúrgico tumoral y biopsia hepática. La reconstrucción se efectúa mediante una anastomosis íleo-cólica látero-lateral.

El diagnóstico definitivo es de adenocarcinoma de colon (G3pT4pN0pM0) con carcinomatosis peritoneal y enfermedad residual en la arteria iliaca y el uréter derechos, al tiempo que se confirma la recidiva del tumor urotelial.

El paciente rechaza cualquier otro tipo de tratamiento adicional y reingresa a los dos meses por insuficiencia renal obstructiva, por lo que precisa una

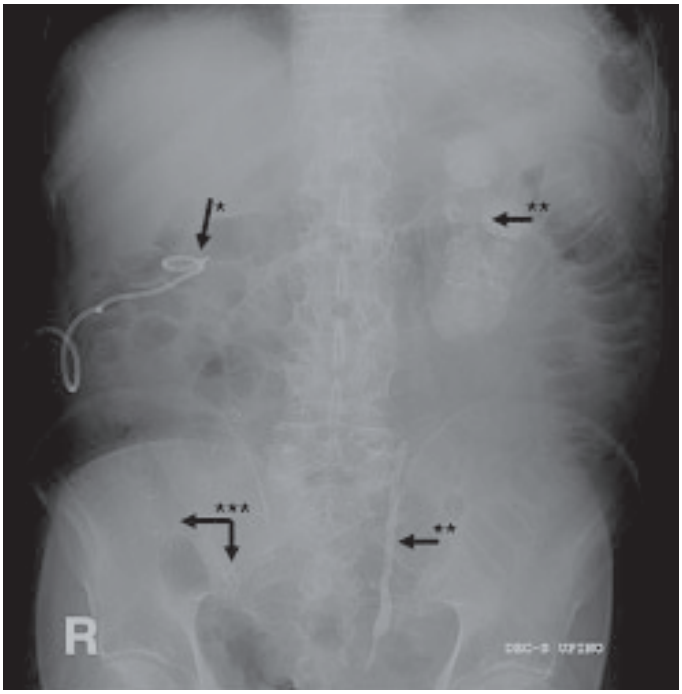


Figura 2. Radiografía simple de abdomen: catéter de nefrostomía derecha (*), secuelas tuberculosas nefroureterales izquierdas (**) y marcado mediante clips en la fosa iliaca derecha (***) sobre el área de infiltración vásculo-urinaria.

nefrostomía percutánea derecha (figura 2).

La situación clínica general se mantiene aceptable en los cuatro meses siguientes, hasta la aparición de un síndrome general completo, vómitos biliosos y dolor abdominal.

El estudio radiológico descubre metástasis hepáticas y pulmonares bilaterales, un cuadro intestinal obstructivo por progresión tumoral en la fosa iliaca derecha con extensión preaórtica y una tumoración obstructiva sobre la tercera porción duodenal (figuras 3 y 4).

Se inicia un tratamiento paliativo mediante corticoides a dosis antiinflamatorias y analgesia de primer escalón, que no consigue ninguna mejoría clínica, lo que precipita una intervención quirúrgica paliativa para anastomosis éntero-entérica y gastro-yeyunal, con el objeto de evitar las dos áreas de obstrucción y mantener el tránsito intestinal (figura 5).

En la evolución clínica se produce una necrosis de la tumoración duodenal, lo que da lugar a una perforación local contenida. Esto motiva una nueva intervención para excluir el duodeno proximal y distal a la perforación y practicar una piloroplastia de Jaboulay, con la intención de conseguir un mejor flujo retrógrado del contenido bilio-pancreático en dirección a la gastro-yeyunostomía previa (figura 6). El cierre laparotómico se efectúa sobre un catéter subfascial para infusión local continua de 800 mg de ropivacaína al 0,2 % en 400 ml de suero salino, a un ritmo de 10 ml/hora para 40 horas.

El control analgésico se mantiene con paracetamol, a razón de 1 gramo intravenoso cada ocho horas tras la retirada del catéter subfascial, y una dosis de mantenimiento de 2 mg diarios de dexametasona, lo que lleva al alta hospitalaria con el tránsito intestinal restablecido.

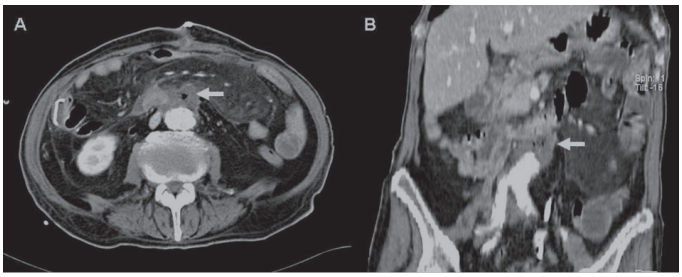


Figura 3. Tomografía: amplia afectación tumoral preaórtica con necrosis y gas en su interior, que presenta signos radiológicos de infiltración aórtica (A) próxima al marco duodenal; su reconstrucción tridimensional (B) permite objetivar la tumoración con contenido gaseoso, que engloba la aorta en el borde inferior de la tercera porción duodenal (flecha).

A los dos meses es valorado por un shock hipovolémico atribuido a una hemorragia aguda intraabdominal, secundaria a una perforación aórtica por infiltración tumoral a la altura de la tercera porción duodenal, lo que provoca el exitus.

## COMENTARIO

El paciente oncológico diagnosticado en fases avanzadas de la enfermedad suele presentar una agregación progresiva de síntomas, que deterioran su calidad de vida y empeoran su pronóstico vital cuando acontece un proceso agudo irreversible.

El dolor suele ser el síntoma más referido. Sus facetas psicológica y orgánica se acentúan ante cualquier descompensación de una situación basal ya precaria.

La obstrucción del colon por afectación de la válvula íleo-cecal suele originarse por tumores lentamente progresivos, que se benefician del diámetro del ciego para alcanzar un tamaño considerable antes de producir síntomas obstructivos. Este hecho puede facilitar la infiltración de tejidos locales durante el proceso de crecimiento sin dar lugar a síntomas específicos. En muchas ocasiones, una anemia ferropénica mantenida en un paciente asintomático puede sugerir el signo guía del diagnóstico.

Una infiltración local extensa puede ser subsidiaria de una resección, aun con enfermedad residual, con posterior tratamiento de quimioterapia y/o radioterapia, según el caso[1]. No obstante, las condiciones locales del tumor pueden

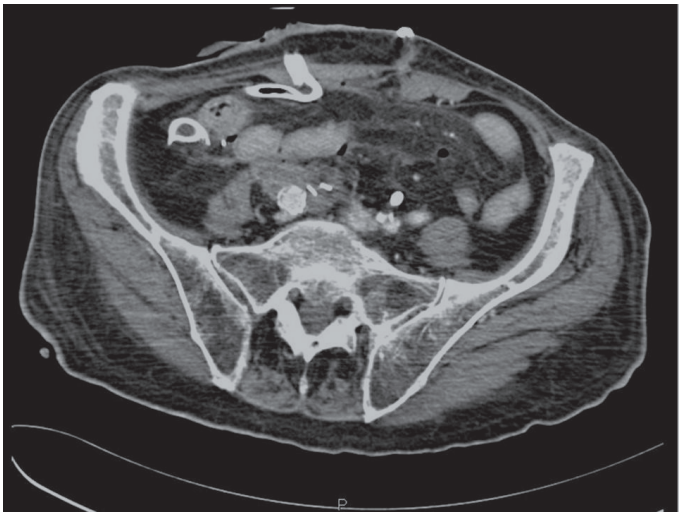

Figura 4. Secuencia más caudal de la misma TAC: progresión tumoral que engloba prácticamente la arteria iliaca derecha y los clips metálicos de marcado.

contraindicar esta propuesta, en beneficio de una derivación íleo-cólica, cuyo resultado es peor en términos oncológicos.

La colocación de una prótesis endoluminal no suele plantearse en este punto, por el difícil acceso a la válvula infiltrada o por la condiciones del paciente.

La progresión neoplásica en el área del tumor primario y el fracaso de los tratamientos locales puede facilitar la aparición de complicaciones, como la trombosis tumoral de grandes troncos arteriales, con posibilidad de redes colaterales compensatorias o enfermedad tromboembólica asociada, la afectación del sistema urinario con deterioro de la función renal, difícil de aliviar sin la instauración de una nefrostomía, o bien, la participación ósea, que puede precisar la colaboración de la radioterapia local cuando presenta resistencia al control médico.

Por el contrario, el duodeno es un órgano retroperitoneal que forma parte del complejo bilio-pancreático, cuyas condiciones anatómicas y fisiológicas reducen la frecuencia del cáncer primario. Su afectación metastásica supone el 6,8 % de las tumoraciones malignas duodenales. Se han descrito orígenes dispares con extensión al órgano por contigüidad o por vía hematógena[2].

La estenosis maligna duodenal cursa con una incidencia mucho más baja, a partir de mecanismos protectores, como la presencia de secreciones fluidas, que reducen la exposición de carcinógenos, un tránsito local rápido, una relativa esterilidad duodenal con una población bacteriana muy baja, la abundante concentración de enzimas digestivas que detoxifican sustancias potencialmente carcinógenas, y la presencia de abundante tejido linfoide[3,4]. En nuestro caso, estos factores no tuvieron ninguna influencia, al verse afectado el duodeno de forma extrínseca durante el proceso de diseminación ascendente del cáncer de colon a través del tejido vásculo-linfático preaórtico.

Las tumoraciones de la tercera y cuarta porción duodenal pueden ser subsidiarias de duodenectomía con linfadenectomía, asociadas a una resección pancreática atípica, cuando presentan una

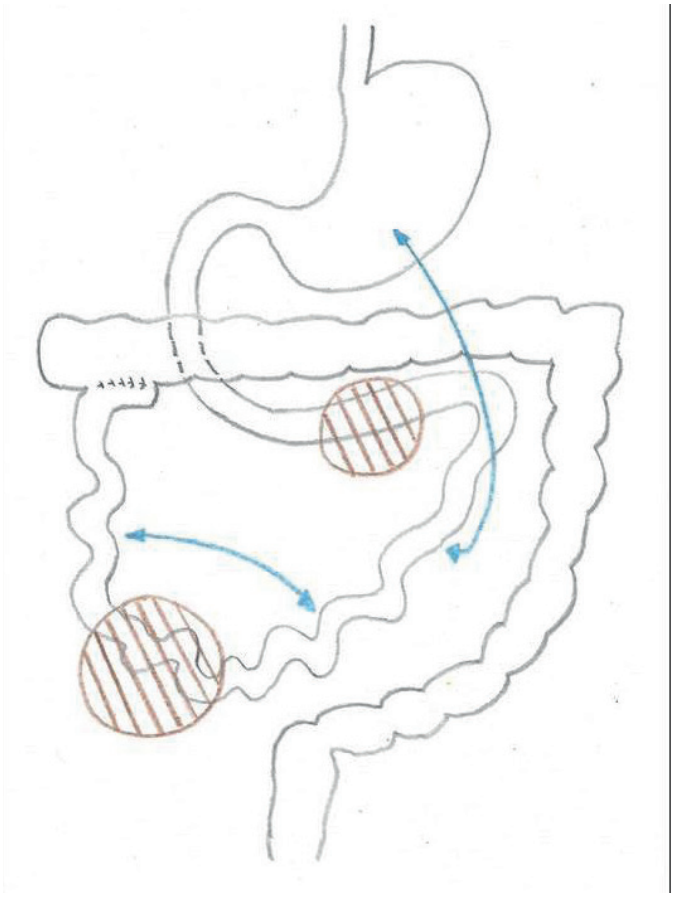

Figura 5. Dibujo explicativo en el que se aprecia la anastomosis íleo-cólica látero-lateral realizada previamente y la localización de las dos estenosis tumorales (círculos marrones subrayados); las flechas bidireccionales azules expresan el sentido de las derivaciones digestivas gastro-yeyunal y éntero-enteral.

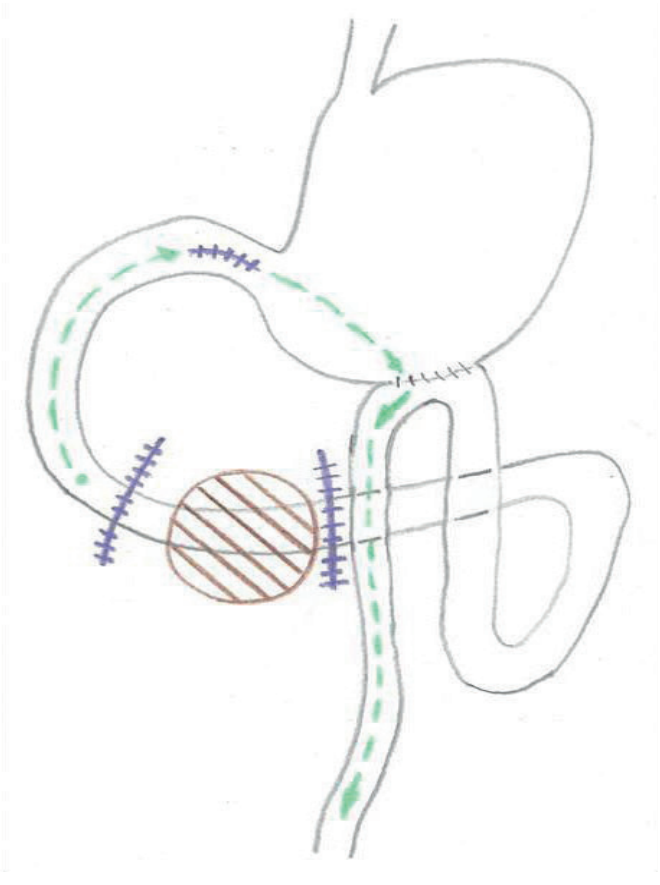

Figura 6. Dibujo esquemático de la segunda intervención paliativa: la obstrucción duodenal se expresa como un círculo marrón subrayado y las líneas rayadas violetas reflejan la piloroplastia y la exclusión duodenal proximal y distal a la tumoración obstructiva; las flechas verdes indican la dirección de las secreciones bilio-pancreáticas hacia el asa eferente de la gastro-yeyunostomía.

infiltración de la glándula limitada. Si la extensión tumoral revela una amplia diseminación local con infiltración de la raíz mesentérica o a distancia, como sucedió en nuestro paciente, está contraindicada dicha resección[5].

Su alternativa terapéutica, con intención paliativa[6], puede ser la ablación endoscópica con láser o la colocación de una prótesis autoexpansible, que en nuestro caso debió desestimarse al existir un segundo foco obstructivo de difícil acceso endoluminal, aunque la tendencia tradicional ha sido la derivación quirúrgica mediante gastro-yeyunostomía[7]; su efectividad temporal es corta por atrapa miento tumoral o infiltración de plexos nerviosos.

La progresión tumoral del paciente que presentamos tuvo su origen en la diseminación linfovascular desde los tejidos infiltrados retroperitoneales en el tumor primario, la cual, siguiendo una extensión ascendente, afectó el territorio perivascular de los grandes vasos. El duodeno solo supuso un parapeto en el proceso de diseminación, ya que fue englobado en el propio fenómeno expansivo del tumor.

En este punto se presentaron tres complicaciones oncológicas con una progresión imparable, que determinaron su fatal desenlace. El proceso se inició con la obstrucción del duodeno por infiltración desde el tejido linfático preaórtico, seguida de su perforación al formar parte de una tumoración de consistencia frágil por su necrosis y, finalmente, la hemorragia masiva provocada por la infiltración vascular de la raíz mesentérica y de la aorta por una tumoración masivamente necrótica y dudosamente sometida al efecto irritante del contenido biliar, que alcanzaba la zona por posible infiltración del área de exclusión quirúrgica.

La valoración quirúrgica inicial de estas complicaciones pretendió la resolución en un solo tiempo del proceso obstructivo en la fosa iliaca derecha y en el duodeno mediante la realización de sendos *by-pass* digestivos. Las condiciones locales de friabilidad del tumor duodenal contraindicaron la realización de una derivación duodeno-yeyunal en beneficio de una gastro-yeyunostomía, con la intención de evitar el alto riesgo de fístula postoperatoria incontrolable en el área tumoral y ofrecer una solución más definitiva a medio plazo.

En cambio, la existencia de un píloro competente y la propia hiperpresión ejercida por las secreciones bilio-pancreáticas sobre una tumoración necrosada y perforada por friabilidad, ocasionaron la indicación de una exclusión duodenal peritumoral con piloroplastia asociada para prevenir su perforación libre a la cavidad abdominal (figura 6).

El objetivo de esta estrategia quirúrgica fue la consecución de un flujo invertido de las secreciones bilio-pancreáticas hacia la gastro-yeyunostomía con la esperanza de su vaciamiento hacia el asa eferente de la anastomosis gastro-yeyunal.

El resultado obtenido con esta técnica quirúrgica fue satisfactorio: se logró que el paciente pudiera alcanzar una tolerancia oral aceptable, lo que le permitió el alta hospitalaria.

Pensamos que la consecución de dicha alta fue propiciada por los beneficios de un soporte nutricional oral, que pudo contrarrestar levemente los síntomas constitucionales derivados del propio hipercatabolismo oncológico, y por un abordaje adecuado del dolor postoperatorio, que facilitó su recuperación funcional en el postoperatorio inmediato, lo que evitó complicaciones por inmovilidad y un deterioro progresivo de origen álgico[8,9].

El esquema de analgesia que utilizamos, basado en infusión continua sobre la propia herida, facilitó este éxito, ya que los tratamientos clásicos, basados en antiinflamatorios no esteroideos y en opiáceos, pueden generar efectos secundarios intestinales, dependientes de la dosis empleada y de la susceptibilidad individual del paciente.

El desarrollo de catéteres para infusión continua de analgesia en la herida quirúrgica en el postoperatorio inmediato está contribuyendo a un adecuado control del dolor con dosis mínimas de analgésicos. Estos sistemas están dotados de un catéter multiperforado que se coloca durante el acto quirúrgico en la zona subfascial, con una conexión a una bomba elastomérica, que facilita el control horario de la perfusión analgésica basada en anestésicos locales.

Su utilización no se ha relacionado con la aparición de complicaciones[10] en la herida quirúrgica ni con el retraso de su cicatrización. Tampoco han sido documentadas concentraciones plasmáticas tóxicas ni signos de toxicidad anestésica local[11,12], a pesar de no existir un consenso sobre la velocidad de infusión, la concentración del fármaco o la ubicación ideal del catéter en la propia herida[13].

Adicionalmente, el propio sistema permite la

reposición de la bomba para prolongar su efecto analgésico.

El uso de estos sistemas de infusión local de analgesia sobre la incisión laparotómica está ofreciendo un buen control del dolor[11] con respecto a las pautas de analgesia convencional apoyadas en el uso de opiáceos. Esto contribuye a una reducción de complicaciones, como insuficiencia renal por necrosis tubular, vómitos, íleo prolongado, mareos o atelectasia por depresión respiratoria, al tiempo que facilita una reducción del coste económico en el abordaje del dolor.

Algunos autores han documentado incluso su relación con una deambulación precoz[14], una reducción de la tasa de infección de la herida quirúrgica y de la estancia hospitalaria y, consecuentemente, del coste económico por ingreso[13]. Por otro lado, la infusión local de anestésicos puede tener un efecto beneficioso sobre la cicatrización de la herida y la formación de edema, al inhibir la respuesta inflamatoria local a la agresión quirúrgica, por un efecto limitante del número y adhesión de neutrófilos al endotelio[15].

En nuestra opinión, el uso de catéteres para infusión analgésica continua en la incisión quirúrgica representa una opción efectiva y de fácil colocación para el control del dolor postoperatorio en estos pacientes, cuyas condiciones clínicas pueden limitar el uso de otras formas de administración analgésica.

Nuestra experiencia muestra mejores resultados cuando su ubicación es subfascial, al permitir un mejor acceso del anestésico a la amplia inervación de la superficie peritoneal.

Su fácil manejo puede propiciar su utilización ambulatoria en determinados casos gracias al uso de bombas de infusión portátil.

Por otro lado, debe tomarse especial interés en las estenosis de complejo abordaje, por la importancia de una restauración funcional efectiva. Consideramos un buen ejemplo la obstrucción duodenal maligna no subsidiaria de resección quirúrgica, que puede beneficiarse de una derivación duodeno-yeyunal con o sin exclusión duodenal proximal a la tumoración según esta presente o no signos de fragilidad tumoral.

Una segunda opción, con peores resultados por relacionarse con un vaciamiento gástrico más enlentecido, puede ser la gastro-yeyunostomía con exclusión duodenal proximal y distal al tumor, asociada a una piloroplastia que evite una hiperpresión endoluminal del duodeno y el efecto bioquímico de las secreciones bilio-pancreáticas sobre un tumor susceptible de perforación.

## BIBLIOGRAFÍA


1. Sato T, Muto I, Hasegawa M, Aono T, Okada T, Hasegawa J, et al. Breast signet-ring cell lobular carcinoma presenting with duodenal obstruction and acute pancreatitis. Asian J Surg 2007;30:220-3.

2. Rosas F, Frisancho O, Yábar A. Neoplasia maligna duodenal: perfil clinico-patológico. Rev Gastroenterol Perú 2003;23:99-106.

3. Prieto MI, Pérez JP, Ayuela S, Álvarez J, Vaquero MA, Martínez I, et al. Carcinoma primario de duodeno. Estudio de cuatro casos. Cir Esp 1995;58:541-4.

4. Talamonti MS, Gotees LH, Rao S, Joehl RJ. Primary cancers of the small bowel: analysis of prognostic factors and results of surgical management. Arch Surg 2002;137:564-70.

5. Kaklamanos IG, Bathe OF, Franceschi D, Camarda C, Levi J, Livingstone A. Extent of resection in the management of duodenal carcinoma. Am J Surg 2000;179:37-41.

6. Ramia JM, Villar J, Palomeque A, Muffak K, Mansilla A, Garrote D. Adenocarcinoma de duodeno. Cir Esp 2005;77:208-12.

7. Szymanski D, Durczynski A, Nowicki M, Strzelczyk J. Gastrojejunostomy in patients with unresectable pancreatic head cancer – the use of Roux loop significantly shortens the hospital length of stay. World J Gastroenterol 2013;19:8321-5.

8. Liu S, Richman JM, Thirlby RC, Wu CL. Efficacy of continous wound catheters delivering local anesthetic for postoperative analgesia: a quantitative and qualitative systematic review of randomized controlled trials. J Am Coll Surg 2006;203:914-32.

9. Ranta PO, Ala-Kokko TI, Kukkonen JE, Ohtonen PP, Raudaskoski TH, Reponen PK, et al. Incisional and epidural analgesia after caesarean delivery: a prospective, placebo-controlled, randomised clinical study. Int J Obstet Anesth 2006;15:189-94.

10. Ansaloni L, Agnoletti V, Bettini D, Caira A, Calli M, Catena F, et al. The analgesic efficacy of continous elastomeric pump ropivacaine wound instillation after appendicectomy. J Clin Anesth 2007;19:256-63.

11. Beaussier M, El'Ayoubi H, Schifer E, Rollin M, Parc Y, Mazoit JX, et al. Continous preperitoneal infusion of ropivacaine provides effective analgesia and accelerates recovery after colorectal surgery: a randomized, double-blind, placebo-controlled study. Anesthesiology 2007;107:461-8.

12. Fredman B, Shapiro A, Zohar E, Feldman E, Shorer S, Rawal N, et al. The analgesic efficacy of patient-controlled ropivacaine instillation after Cesarean delivery. Anesth Analg 2000;91:1436-40.

13. Vintar N. Wound catheter techniques for postoperative analgesia. Period Biol 2009;111:227-30.

14. Baig MK, Zmora O, Derdemezi J, Weiss EG, Noguears JJ, Wexner SD. Use of the ON-Q pain management system is associated with decreased postoperative analgesic requirement: double blind randomized placebo pilot study. J Am Coll Surg 2006;202:297-305.

15. Hahnenkamp K, Theilmeier G, Vanakenhk C, Hoenemann CW. The effects of local anesthesics on perioperative coagulation, inflammation and microcirculation. Anesth Analg 2002;94:1441-7.